

И.Н.Кононова¹, Т.А.Обоскалова¹, Е.С.Ворошила¹, Ю.В.Перцова²¹ГБОУ ВПО Уральский государственный медицинский университет Минздрава России, Екатеринбург;²МБУ Екатеринбургский консультативно-диагностический центр

Значение иммуномодулирующей терапии (применение вагинальных суппозиториев) в комплексном лечении ВПЧ-ассоциированных неоплазий

Резюме

Проведен сравнительный анализ результатов комплексной терапии у 60 пациенток с цервикальными неоплазиями, ассоциированными с вирусом папилломы человека. Установлено, что использование локальной иммуномодулирующей терапии Полиоксидонием перед проведением деструктивных методов лечения улучшает состояние параметров местного иммунитета, способствует нормализации микробиотоза влагалища и элиминации вируса папилломы человека, повышает эффективность проводимой терапии, способствует уменьшению рецидивирования процесса.

Ключевые слова: цервикальные неоплазии, вирус папилломы человека, Полиоксидоний.

The value of immunomodulatory therapy (use of vaginal suppositories) in treatment of HPV-associated neoplasia

I.N.Kononova, T.A.Oboskalova, E.S.Voroshilina, Yu.V.Pertsova

Comparative analysis of the results of the adjuvant therapy in 60 patients with HPV-associated cervical neoplasms. It is established that the use of local immunomodulatory therapy with Polyoxidonium before conducting destructive methods of treatment improves the state of local immunity, promotes the normalization of microflora of the vagina and elimination of human papillomavirus, increases the effectiveness of therapy, reduces the recurrence of the process.

Key words: cervical neoplasia, human papilloma virus, Polyoxidonium.

Сведения об авторах

Кононова Ирина Николаевна – канд. мед. наук, доц. каф. акушерства и гинекологии ГБОУ ВПО УГМУ. E-mail: irkon@e1.ru

Обоскалова Татьяна Анатольевна – д-р мед. наук, проф., зав. каф. акушерства и гинекологии ГБОУ ВПО УГМУ. E-mail: oboskalova.tat@yandex.ru

Ворошила Екатерина Сергеевна – д-р мед. наук, доц. каф. микробиологии, вирусологии, иммунологии ГБОУ ВПО УГМУ. E-mail: voroshilina@gmail.com

Перцова Юлия Викторовна – врач акушер-гинеколог, МБУ ЕКДЦ. Тел. 8 (908) 924-26-92

В настоящее время отмечается рост предраковых заболеваний и рака шейки матки (РШМ) среди женщин репродуктивного возраста, при этом ежегодно частота РШМ увеличивается на 2,1% [1–4]. РШМ занимает первое место среди всех онкогинекологических заболеваний у женщин в возрасте до 30 лет (27,9%). Это свидетельствует о большой частоте инфицирования женщин вирусом папилломы человека (ВПЧ) в относительно раннем возрасте, когда эпителий шейки матки особенно восприимчив к инфекции [5–7].

Кофакторами в развитии заболеваний являются нарушения клеточного и гуморального иммунитета эпителия, поскольку ВПЧ обладают тропностью к эпителиальным тканям [8], при этом экспрессируемый высокоонкогенными типами ВПЧ онкобелок E7 вызывает иммуносупрессию на местном уровне при переходе вируса в стадию интегративной инфекции и создает благоприятные условия для размножения условно-патогенной и патогенной микрофлоры, присоединения воспалительного компонента [9–11]. В промежуточном слое многослойного плоского эпителия шейки матки ВПЧ способен персистировать достаточно долго даже после деструктивного лечения, что способствует рецидивированию процесса в 35% случаев, возникновению осложнений в 22–38% случаев [12, 13].

Рост заболеваний, ассоциированных с папилломавирусной инфекцией (ПВИ), и высокая онкогенная роль инфекции с формированием РШМ, вызываемая вирусом иммуносупрессия и большое количество осложнений после деструкции определяют необходимость разработки комплексной терапии, которая включает наряду с деструктивными методами лечения применение иммунокоррекции. Поскольку иммунные дисфункции развиваются на местном уровне [14], с целью коррекции целесообразно проводить локальную терапию.

Для исследования нами был выбран высокополимерный иммуномодулятор Полиоксидоний (воздействующий на все звенья иммунитета в зависимости от его состояния у конкретного пациента) в целях проведения иммунокоррекции на этапе подготовки к деструкции.

Цель исследования – изучение клинической эффективности иммуномодулирующего препарата Полиоксидоний при комплексном лечении цервикальной интраэпителиальной неоплазии (CIN) 1-й степени, ассоциированной с ПВИ.

Материалы и методы

Пациентки при обращении к гинекологу были включены в исследование согласно протоколу, по результатам скрининга в соответствии с критериями включения и исключения.

Критерии включения в исследование.

Нозологическая форма заболевания:

- CIN 1-й степени, ассоциированная с ПВИ;
 - длительность заболевания от 1 мес до 1 года;
 - отсутствие иммуномодулирующей и противовирусной терапии до отбора в исследование;
 - возраст 18–45 лет;
 - рост, масса тела без ограничений;
 - раса, национальность, профессия без ограничений.
- Критерии исключения из исследования:
- беременность;
 - недопустимые сопутствующие заболевания: декомпенсированная экстрагенитальная патология.

Проведено обследование и лечение 60 пациенток (основная группа) в возрасте от 18 до 45 лет с установленным гистологическим диагнозом CIN 1-й степени, у которых предварительно методом ПЦР был обнаружен ВПЧ высокого онкогенного риска

16 и 18-го типа. Всем пациенткам выполнено стандартное обследование, включающее: цитологическое исследование мазков с экто- и эндоцервикса, расширенную кольпоскопию, гистологическое исследование биоптатов шейки матки, обследование содержимого влагалища и цервикального канала на вирусные, бактериальные, протозойные агенты методом ПЦР. Для изучения местного иммунитета в содержимом влагалища и цервикального канала были определены уровни секреторного иммуноглобулина А (IgA), интерферона (ИФН)-а, ИФН-г, интерлейкина (ИЛ)-1b, ИЛ-10, фактора некроза опухоли (ФНО) а с помощью тест-систем «Вектор-Бест» (Новосибирск). Забор материала осуществлялся из заднего свода влагалища и цервикального канала, содержимое растворяли в 5 мл физиологического раствора, центрифугировали, исследованию подвергалась надосадочная жидкость. После проведенного обследования пациентки основной группы были разделены на 2 группы по 30 женщин. Распределение пациенток по группам (1 и 2-я) проводилось рандомизированно – методом случайной вы-борки. При распределении пациенток по группам проводилась стратификация по риску развития осложнений. В исследовании использовался метод параллельных групп.

Пациентки 1-й группы получали лечение иммуномодулирующим препаратом Полиоксидоний по 1 свече интравагинально 1 раз в день 10 дней. После проведенного лечения были повторно исследованы параметры местного иммунитета содержимого влагалища и цервикального канала, расширенная кольпоскопия, биопсия при наличии аномальных кольпоскопических картин. При вновь подтвержденном гистологическом диагнозе CIN 1-й степени пациенткам проведено деструктивное лечение.

Во 2-ю группу (группа сравнения) вошли 30 пациенток, которым после установления диагноза «CIN 1-й степени, ассоциированная с ПВИ» проводилась традиционная терапия – деструктивное лечение.

После проведения деструкции для осуществления контроля эффективности терапии осуществлялся повторный осмотр через 2 нед, 1 мес, расширенная кольпоскопия – через 2 мес.

Контрольную группу составили 30 женщин с визуально не измененной шейкой матки, которым также определены указанные параметры местного иммунитета.

Длительность исследования составила 6 мес.

На протяжении всего исследования был недопустим прием антибактериальных, других иммуномодулирующих противовирусных препаратов.

Результаты исследования

Обследованные женщины в группах были сопоставимы по возрасту, паритету, становлению менструальной функции. Средний возраст всех обследованных женщин составил $34,2 \pm 2,8$ года.

Для пациенток основной группы был характерен ранний сексуальный дебют у 31,6%, в группе контроля – у 20% ($p < 0,05$). Типирование ВПЧ позволило выявить у 45% обследованных пациенток основной группы 16-й тип, у 38% – 18-й, 8% – 31-й, 9% – 51-й, 2 и более типа вируса отмечались у 8 (13,3%) пациенток с CIN 1-й степени. В группе контроля носительство ВПЧ выявлено у 4 (13,3%) пациенток, при этом онкогенные 16 и 18-й тип – у 1 женщины.

Сочетание ПВИ с другими инфекционными агентами в основной группе выявлено у 42 (70,0%) женщин, что согласуется с данными отечественных и зарубежных исследователей и может свидетельствовать о нарушении местных защитных механизмов [13]. При идентификации возбудителей хламидийная инфекция в половых путях выявлена у 5 (16,6%) пациенток основной группы и 4 (13,3%) женщин группы контроля, различия статистически незначимы. Нарушения микробиоценоза влагалища в виде анаэробного дисбиоза отмечались у 20 (66,6%) и 7 (23,3%) женщин основной и контрольной групп соответственно ($p < 0,05$). *Mycoplasma hominis* и *Ureaplasma* spp. выявлены в ти-

тре, превышающем 103 КОЕ/мл, у 26,6% всех пациенток, грибы рода *Candida* – у

30,0% обследованных женщин основной группы, в значимом титре у пациенток группы контроля микоплазмы и грибы рода *Candida* выявлены у 5 (16,6%) и 4 (13,3%) пациенток соответственно, что значительно отличалось от показателей в основной группе. Сочетание ВПЧ с персистирующей герпетической инфекцией (ВПГ 2-го типа) отмечалось у 7 (23,3%) и 3 (10,0%) пациенток основной и контрольной групп соответственно ($p < 0,05$). Сочетание ВПЧ с цитомегаловирусной инфекцией – у 30% среди всех обследованных пациенток основной группы, что подтверждается данными зарубежных исследователей [15]. При проведении кольпоскопического обследования аномальные кольпоскопические картины отмечались у 38 (63,3%) обследованных пациенток основной группы: ацетобелый эпителий выявлялся в 7 случаях, что составило 18,4% от числа аномальной кольпоскопии, пунктация отмечена у 6 (15,7%) пациенток, мозаика у 9 (23,7%) женщин, йоднегативная зона – в 21 (55,2%) случае.

При гистологическом исследовании у всех пациенток основной группы подтверждено интраэпителиальное поражение шейки матки низкой степени тяжести. При этом выявлено сочетание с другими патологическими процессами: дискератоз отмечался у 4 (13,3%) и 5 (16,6%) пациенток 1 и 2-й группы соответственно, гиперплазия клеток базального и парабазального слоев эпителия – у 6 (20,0%) и 7 (23,3%) пациенток 1 и 2-й группы соответственно, акантоз – у 4 (30,0%) и 5 (26,6%) пациенток 1 и 2-й группы соответственно, гиперкератоз – у 3 (10,0%) и 4 (13,3%) пациенток 1 и 2-й группы соответственно.

Исследованные параметры местного иммунитета у пациенток с ВПЧ-ассоциированными CIN характеризовались определенными особенностями, представленными в таблице.

Изменения местного иммунитета характеризовались значительным увеличением показателей провоспалительного цитокина ИЛ-1b и ФНО, что характерно для активации условно-патогенной микрофлоры и макрофагально-фагоцитарного звена иммунитета [1, 3]. При этом показатели неспецифической противoinфекционной защиты, представленные IgA, значительно снижались, также снижался показатель противовоспалительных цитокинов (ИЛ-10) и интерфероновый статус (ИФН-а и ИФН-г), поскольку белок E7, выделяемый ВПЧ, оказывает иммуносупрессивное действие на интерфероновый статус на местном уровне.

После получения результатов гистологического исследования, морфологического подтверждения интраэпителиального поражения и исследования локального иммунитета цервикального канала перед проведением деструктивного метода лечения пациенткам 1-й группы проведен курс иммуномодулирующей терапии препаратом Полиоксидоний по 1 свече 12 мг 1 раз в сутки интравагинально №10.

Исследуемые параметры локального иммунитета после проведенной терапии характеризовались нормализацией показателей, при этом повышенные показатели провоспалительных цитокинов ИЛ-1b и ФНО снизились в 7,25 и 1,54 раза соответственно, их значения после терапии не отличались от аналогичных значений в группе контроля.

Сниженные параметры противовоспалительного цитокина ИЛ-10, интерфероновый статус повысились, их значения после лечения были сопоставимы с показателями группы контроля (см. таблицу).

Результаты проведения контрольной кольпоскопии через месяц после иммуномодулирующей терапии продемонстрировали нормальную кольпоскопическую картину у 13 (43,3%) пациенток, необходимость в деструктивном лечении у данных женщин после медикаментозной коррекции локального иммунитета не было.

Параметры местного иммунитета у пациенток с ВПЧ-ассоциированными CIN до лечения и после

Параметры местного иммунитета	Группы пациенток, М±т			
	1-я (n=30)		2-я (n=30)	Группа контроля (n=20)
	до лечения	после лечения	до лечения	
slgA, мг/л	1,66±0,34*	5,85±1,37	1,66±0,34*	6,69±0,59
ФНО, нг/мл	30,88±2,78*	20,48±3,54	29,88±2,78*	21,81±2,46
ИФН-γ, нг/мл	8,13±1,23*	15,96±1,56	8,13±1,23*	18,85±2,23
ИФН-α, нг/мл	3,79±0,46*	9,24±1,78	3,79±0,46*	14,56±1,86
ИЛ-1b, нг/мл	145,13±7,81*	20,74±2,18	140,13±6,6*	18,34±2,35
ИЛ-10, нг/мл	0,65±0,12*	1,47±0,13	0,70±0,09*	1,42±0,15

*Достоверность различий с группой контроля.

У 13 пациенток 1-й группы после проведения терапии Полиоксидонием по результатам кольпоскопии выявлен метапластический эпителий в зоне трансформации, через 30 дней – многослойный плоский эпителий, деструктивного лечения не потребовалось. У 17 пациенток 1-й группы и всех пациенток 2-й группы было выполнено деструктивное лечение шейки матки. Для деструкции применялись методы аргоноплазменной абляции. Период эпителизации проходил у пациенток 1-й группы без осложнений, полная эпителизация наблюдалась через 3 нед после лечения. Во 2-й группе у 4 пациенток эпителизация осложнилась присоединением воспалительного процесса, у 2 – кровотечением. Рецидивирование процесса в течение 3 мес выявлено у 4 пациенток 2-й группы. Через 6 мес после комплексной терапии была отмечена элиминация ВПЧ у 24 (80,0%) пациенток 1-й группы и у 14 (46,6%) – 2-й группы (p<0,05).

Выводы

1. Цервикальные неоплазии, ассоциированные с ПВИ, характеризуются нарушением локального иммунного статуса.
2. Нарушения цитокинового профиля проявляются в повышении значений провоспалительных цитокинов и туморнекротического фактора и снижении показателей противовоспалительных цитокинов и интерферонов статуса.
3. Учитывая то, что применение локального иммуномодулирующего препарата Полиоксидоний в виде суппозитория у каждой третьей пациентки привело к регрессированию неопластического процесса без проведения деструктивного лечения, в 85% случаев – к нормализации местного иммунитета, снижению рецидивирования и ускорению эпителизации после деструкции, элиминации ВПЧ, для лечения цервикальных неоплазий, ассоциированных с ПВИ, целесообразно включение данного препарата в комплексную терапию CIN 1-й степени перед проведением деструктивных методов лечения.

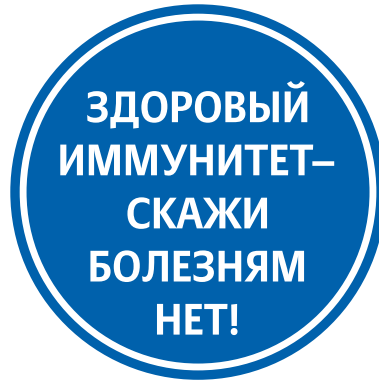Литература

1. Кондриков Н.И. Патология шейки матки: морфология, физиология, диагностика, основы терапии. М.: Практ. медицина, 2008.
2. Минкина Г.Н. Мониторинг цервикальных интраэпителиальных неоплазий. Патология шейки матки и генитальные инфекции. М.: МЕДпресс-информ, 2008; с. 8–15.
3. Прилепская В.Н. Патология шейки матки и генитальные инфекции. М.: МЕДпресс-информ, 2008; с. 385.
4. Сухих Г.Т., Прилепская В.Н. Профилактика рака шейки матки. Руководство для врачей. М.: МЕДпресс-информ, 2012; с. 192.
5. Долгушина В.Ф., Телешева Л.Ф., Ахматова А.Н. и др. Клинико-иммунологическое обоснование иммунотропной терапии хронического цервицита, ассоциированного с папилломавирусной инфекцией. Уральский мед. журн. 2009; 3 (57): 58–62.
6. Роговская С.И. Папилломавирусная инфекция у женщин и патология шейки матки: в помощь практическому врачу. М.: ГЭОТАР-Медиа, 2008; с. 192.
7. Centers for Disease Control and Prevention, Sexually Transmitted Diseases Treatment Guidelines, 2010; p. 22.
8. Stern PL. Immune control of human papilloma virus (HPV) associated anogenital disease and potential for vaccination. J Clin Virology 2005; 3251: 72–81.
9. Desruisseau AJ et al. Epidemiology of HPV in HIV-positive and HIV-negative fertile women in Cameroon, West Africa. Infect Dis Obstet Gynecol 2009: 8105–96.
10. Абрамовских О.С., Долгушина В.Ф., Зотова М.А. Функциональная активность нейтрофилов и уровень цитокинов цервикальной слизи при ВПЧ-ассоциированной патологии шейки матки. Иммунология. 2011; 32 (2): 143–6.
11. Ворошилина Е.С., Тумбинская Л.В., Донников А.Е. Биоценоз влагалища с точки зрения количественной ПЦР: что есть норма? Акуш. и гинекол. 2011; 1: 57–65.
12. Григорьева И.Н. Применение противовирусных и иммуномодулирующих лекарств у больных с преинвазивным раком шейки матки. Материалы XI Российского онкологического конгресса. М., 2007.
13. Каратюк Т.И. Клинико-диагностические особенности цервикальных интраэпителиальных неоплазий, ассоциированных с папилломавирусной инфекцией. Автореф. дис. ... канд. мед. наук. Омск. 2011; с. 24.
14. Абрамовских О.С., Долгушина В.Ф., Зотова М.А. Функциональная активность нейтрофилов и уровень цитокинов цервикальной слизи при ВПЧ-ассоциированной патологии шейки матки. Иммунология. 2011; 32 (2): 143–6.
15. Киселев В.И., Аполихина И.А., Муйжнек Е.Л., Денисова Е.Д. Патогенетические подходы к лечению ВПЧ-ассоциированных заболеваний шейки матки. М.: МЕДпресс-информ, 2008; с. 87–93.

ИММУНОМОДУЛЯТОР ДЕТОКСИКАНТ АНТИОКСИДАНТ

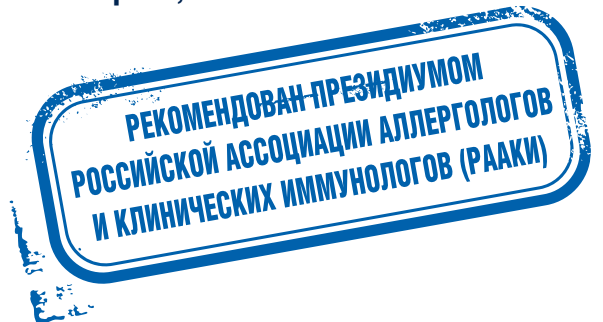
Полиоксидоний®

Азоксимера бромид



ПРЕПАРАТ ПЕРВОГО ВЫБОРА В КОМПЛЕКСНОМ ЛЕЧЕНИИ ИНФЕКЦИЙ¹

- Многогранное терапевтическое действие
- Возможность применения при различных заболеваниях любой стадии и степени тяжести, в том числе у пациентов с аллерго-, аутоиммунной и онкопатологией
- Не влияет на нормальные показатели иммунитета²
- Однократный суточный прием³
- Хорошая совместимость с другими лекарственными препаратами
- Побочное действие не выявлено³



1. Булгакова В.А. Российский Аллергологический Журнал», № 3, 2014
2. Письмо РААКИ
3. Инструкция по медицинскому применению препарата

ПОЛИОКСИДОНИЙ® суппозитории вагинальные и ректальные 6 мг и 12 мг. МНН: Азоксимера бромид. ФАРМАКОЛОГИЧЕСКОЕ ДЕЙСТВИЕ. Полиоксидоний обладает иммуномодулирующим действием, увеличивает резистентность организма в отношении локальных и генерализованных инфекций. Основой механизма иммуномодулирующего действия Полиоксидония является прямое воздействие на фагоцитирующие клетки и естественные киллеры, а также стимуляция антителообразования. Полиоксидоний восстанавливает иммунитет при вторичных иммунодефицитных состояниях. Наряду с иммуномодулирующим действием, Полиоксидоний обладает выраженной дезинтоксикационной и антиоксидантной активностью, обладает способностью выводить из организма токсины, соли тяжелых металлов, ингибирует перекисное окисление липидов. Применение Полиоксидония на фоне вторичных иммунодефицитных состояний позволяет повысить эффективность и сократить продолжительность лечения, значительно уменьшить использование антибиотиков, удлинить срок ремиссии. Препарат хорошо переносится, не обладает митогенной, поликлональной активностью, антигенными свойствами, не оказывает алергизирующего, мутагенного, эмбриотоксического, тератогенного и канцерогенного действия. ФАРМАКОКИНЕТИКА Полиоксидоний в суппозиториях при ректальном введении обладает высокой биодоступностью (не менее 70%), достигая максимальной концентрации в крови через 1 час после введения. Период полураспределения - около 0,5 часа, период полужизни - 36,2 часа. В организме гидролизуются до олигомеров, которые выводятся преимущественно почками. Кумулятивный эффект отсутствует. ПОКАЗАНИЯ К ПРИМЕНЕНИЮ У взрослых и детей старше 6 лет в комплексной терапии для коррекции иммунной недостаточности: хронических рецидивирующих инфекционно-воспалительных заболеваний, не поддающихся стандартной терапии, как в стадии обострения, так и в стадии ремиссии; острых вирусных, бактериальных и грибковых инфекций; воспалительных заболеваний урогенитального тракта (в т.ч. уретрита, цистита, пиелонефрита, простатита, сальпингоофорита, эндометрита, кольпита, цервикоза, бактериальных вагинозов, в том числе и вирусной этиологии); для снижения нефро- и гепатотоксического действия лекарственных препаратов. В виде монотерапии: для профилактики рецидивирующей герпетической инфекции; для сезонной профилактики обострений хронических очагов инфекций; для коррекции вторичных иммунодефицитов, возникающих вследствие старения или воздействия неблагоприятных факторов. ПРОТИВОПОКАЗАНИЯ Индивидуальная повышенная чувствительность. Беременность, период лактации (клинический опыт применения отсутствует). С ОСТОРОЖНОСТЬЮ Острая почечная недостаточность. СТАНДАРТНАЯ СХЕМА ПРИМЕНЕНИЯ по 1 суппозиторию 6 мг или 12 мг ректально или вагинально 1 раз в сутки ежедневно в течение 3-х дней, затем через день курсом 10-20 суппозиториях. При необходимости курс лечения повторяют через 3-4 месяца. ПОБОЧНОЕ ДЕЙСТВИЕ Не выявлено. ПЕРЕДОЗИРОВКА Не описана. ВЗАИМОДЕЙСТВИЕ С ДРУГИМИ ЛЕКАРСТВЕННЫМИ СРЕДСТВАМИ Полиоксидоний сочетается с многими лекарственными средствами, в том числе совместим с антибиотиками, противовирусными, противогрибковыми и антигистаминными препаратами, глюкокортикостероидами и цитостатиками. УСЛОВИЯ ОТПУСКА Без рецепта.

ИМЕЮТСЯ ПРОТИВОПОКАЗАНИЯ. ПЕРЕД ПРИМЕНЕНИЕМ ОЗНАКОМЬТЕСЬ С ИНСТРУКЦИЕЙ